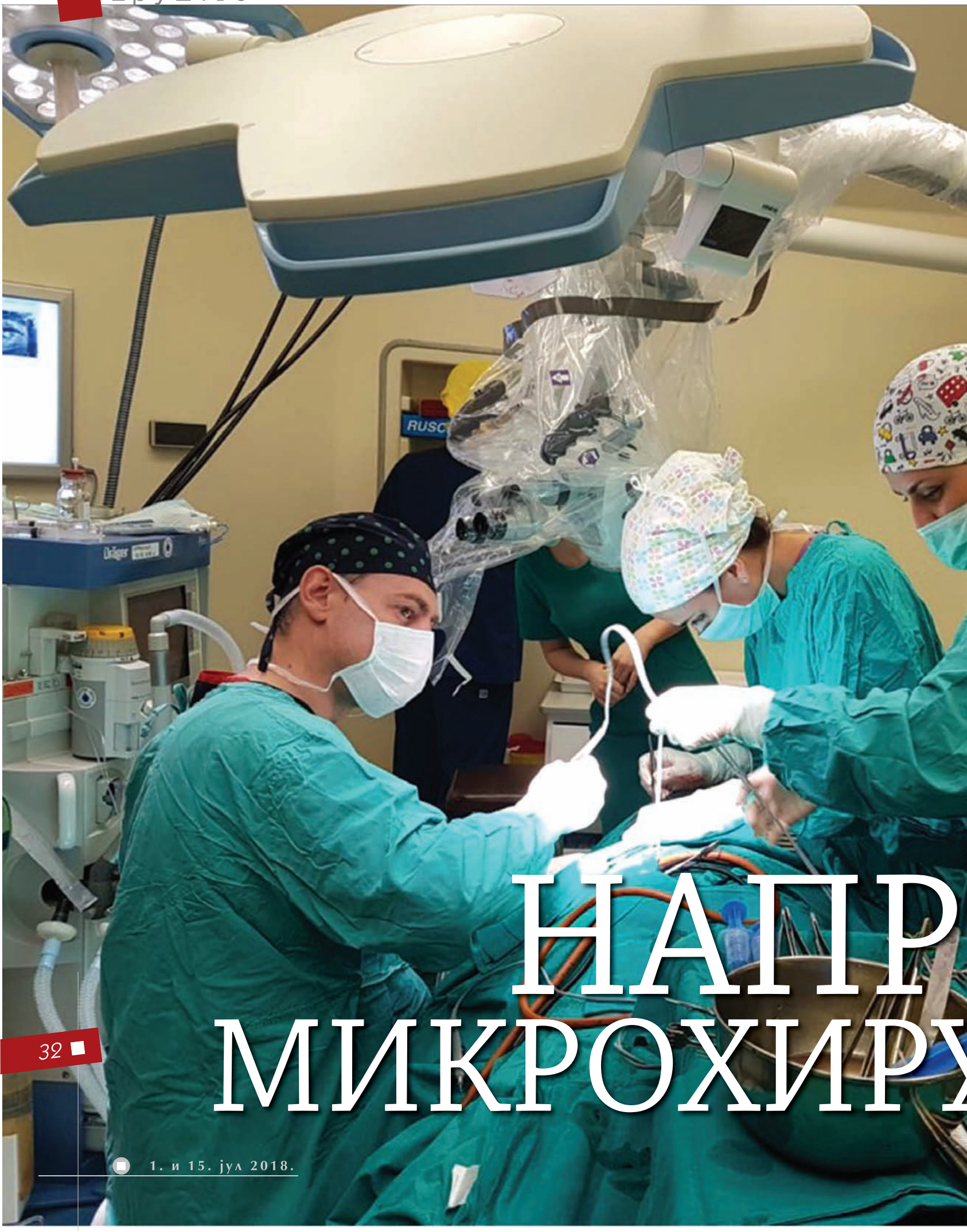



НАІПР МИКРОХІРУ

НОВА МЕТОДА У ЛЕЧЕЊУ ОНКОЛОШКИХ БОЛЕСНИКА НА ВМА

ЕЛАК УРГИЈЕ

Мултидисциплинарни тим ВМА први пут је у Србији урадио микрохируршку реконструкцију језика и пода усне дупље слободним ALT режњем. Та метода се у свету сматра златним стандардом за лечење таквог постоперативног дефекта и највиши је домет реконструктивне хирургије јер су предности бројне – минимално оштећење донорске регије, добар естетски и функционални резултат и брз опоравак пацијента.

Педесетједногодишњем С. К., оболелом од планоцелуларног карцинома пода усне дупље и језика, живот би био другачији да није 4. јуна подвргнут на ВМА хируршкој интервенцији, која је први пут урађена у Србији – микрохируршкој реконструкцији језика и пода усне дупље слободним ALT режњем (режањ са предње – спољне стране натколенице). Ту операцију извео је мултидисциплинарни тим ВМА, који су чинили хирурзи са две клинике – за максилوفацијалну и за пластичну хирургију и опекотине. ALT режањ се у свету сматра златним стандардом за лечење оваквог постоперативног дефекта и представља највиши домет реконструктивне хирургије, чија је предност минимално оштећење донорске регије, добар естетски и функционални резултат, те брз опоравак пацијента. Операција је трајала око десет сати, а пацијент се успешно опоравља.

– Дошао је пацијент са великим узнапредовалим тумором језика и пода усне дупље, који очигледно није био мотивисан за лечење, и наша дилема је била операција или зрачна терапија. Мајор др Никола Остојић, пластични хирург, и ја одредили смо се за најквалитетнији начин реконструкције с обзиром на велики дефект језика и пода усне дупље који ће настати после уклањања тумора. Било је потребно да се одговарајућим васкуларизованим ткивом са натколенице изврши реконструкција и поново успоставе функције жвакања, гутања, дисања и говора код пацијента у постоперативном току. За то нису биле адекватне стандардне, до тада коришћене методе. Захваљујући избору ове оперативне технике пацијент се сада добро осећа, мотивисан је за даље лечење, почео је да пије воду, да узима храну на уста и разговетно прича – започиње причу проф. др Србољуб Стошић са Клинике за максилوفацијалну хирургију ВМА.

Јединствена операција

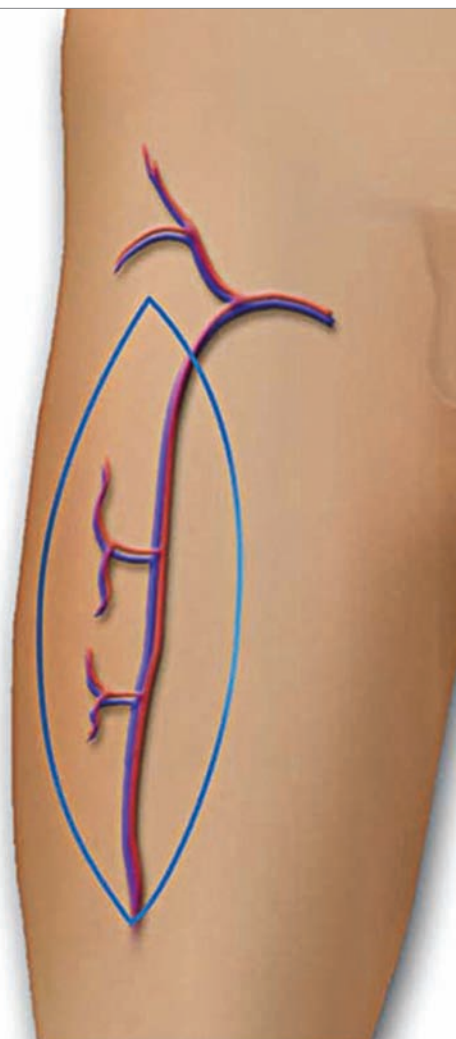
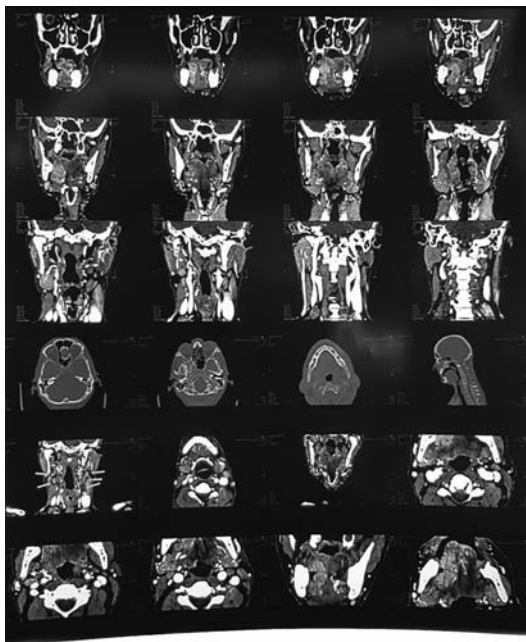
Ову операцију урадио је тим од петнаестак људи, у коме је било и доста младих лекара. Претходно нису биле потребне никакве посебне припреме, јер је реч о искусном и уиграном тиму који ради годинама и може брзо да се организује. Професор др Стошић објашњава да је најпре урађена обострана дисекција врата која подразумева уклањање свих лимфних чворова, а онда је након привременог пресецања централног дела доње вилице, одстрањен велики тумор језика и пода усне дупље, а доња вилица поново спојена и учвршћена титанијумским плочицама и шрафовима. Истовремено, микрохируршки тим Клинике за пластичну хирургију и опекотине ВМА одигао је слободни васкуларизовани режањ са леве натколенице, димензија 14x7 центиметара, који је затим микрохируршком техником повезан за примајуће крвне судове у врату – артерију и вену фацијалис с десне стране.

За реконструкцију је употребљен режањ са предње спољне стране натколенице, који је био идеалне величине. При том захвату није оштећен ниједан мишић, нити смањена функција ноге. Узети су само кожа, поткожно ткиво и фасција, а на том месту остаће само ожиљак. Хирурзи кажу да је реконструкција језика захтевна јер је то комплексан мишић са пуно финих покрета и нико никад није успео да га замени неким одговарајућим ткивом како би био толико покретљив.

– Радили смо паралелно у два тима да бисмо смањили време које пацијент проводи под анестезијом. Добро је што су те две регије удаљене и што смо имали спретне инструментарке. Нама су најдуже трајале операције кад смо узимали режањ са лопатике, по 16–17 сати, јер смо морали неколико пута да окрећемо пацијента. А ова операција, ако би постала рутинска, могли би да се заврши за пет сати. Само су у питању добра организација, сарадња, знање, ентузијазам и спретност – истиче мајор др Остојић и подсећа да је током протеклих ратова уведено у праксу да две–три хируршке екипе истовремено оперишу једног пацијента.

Успели су, како је рекао проф. др Стошић, захваљујући др Остојићу који је највећи ентузијаста међу њима, јер је током усавршавања у Словенији савладао ту методу.

– Када смо завршили операцију упитао сам анестезиологе да ли знају да су постали део историје јер је ово била прва операција тог типа урађена на овим нашим просторима, а они су у чуду рекли да је изгледало као да то радимо сваки дан – каже мајор др Остојић истичући да је радна атмосфера била сјајна, да је све прошло како треба, и додаје:

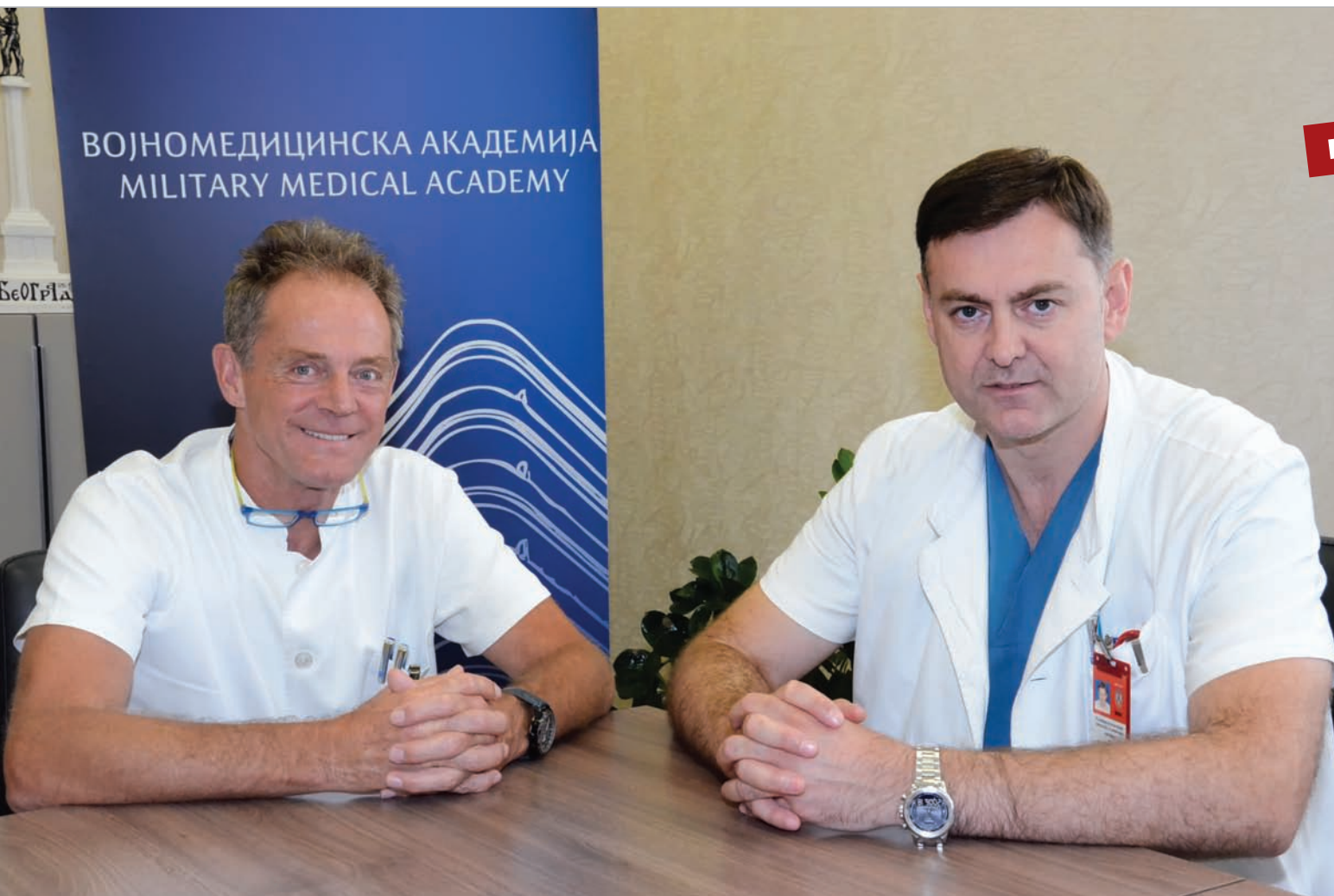

– Мислим да смо добили јако оружје у смислу микроваскуларне хируршке реконструкције. Овај режањ може да буде примењив за дефект било ког дела тела, не само у онколошкој хирургији, већ и након саобраћајних несрећа, експлозивних повреда. Циљ нам је да освајамо и примењујемо нове режњеве.

Континуитет у раду

Наши саговорници истичу да је поменута операција само наставак традиције, јер је код нас први микроваскуларни режањ урадио др Милан Стевановић 1986. године. Микрохирургија је интензивно почела да се развија раних деведесетих захваљујући хирурзима са Клинике за пластичну хирургију ВМА. Године 1993. урађена је прва реконструкција доње вилице са васкуларизованим графтом фибуле (лисне кости), 1994. прва са скапулом (лопатичном кости), као и први радијални режањ. Професор др Стошић каже да је тих деведесетих отпочела и сарадња ове две клинике.

– Знао да смо до сада урадили више од 50 реконструкција доње вилице са фибулом и сигуран сам да је то највећа серија код нас. Сва искуства која имамо данас стечена су у реконструкцији дефеката након ратних рана деведесетих, када смо били принуђени да реконструисемо велике и комплексне дефекте. Године су пролазиле, развијали су се



СНИМИО ТОМИСЛАВ РАДОСАВЉЕВИЋ

Професор др Србољуб Стошић и мајор др Никола Остојић

МУЛТИДИСЦИПЛИНАРНИ ТИМ

Мултидисциплинарни тим ВМА чинили су: проф. др Србољуб Стошић, др Саша Јовић, др Марко Бркић, др Миlena Борилковић са Клинике за максилотофацијалну хирургију, мајор др Никола Остојић и др Ана Маливуковић са Клинике за пластичну хирургију и опекотине и др Урош Петровић са Клинике за анестезиологију и интензивну терапију. Инструментарке су биле Драгана Вуковић, Марина Милошевић и Бранкица Макарић.

инструменти, знања и данас не постоји део тела или кости који не може да се одигне и послужи за реконструкцију. Тачно су дефинисане територије и крвни судови, све се зна и само је питање колико ми то можемо да прихватимо и да реализујемо – истиче проф. др Стошић.

Добри резултати који су постигнути у претходном периоду утицали су на то да млађи хируршки кадар настави да се развија у тој области. Они су стасавали уз генерацију врхунских хирурга која је изнела рат. Поред тога, мајор др Остојић ишао је у Словенију да се упозна са светским трендом – перфораторним режњевима – који се данас користе и за реконструкцију дојки, након радикалних мастектомија.

– Перфораторне режњево можемо да радимо данас јер имамо боље микроскопе, инструменте, шиваћи матери-

јал. Техника је отишла напред. Раније смо радили на аксијалним крвним судовима величине два-три милиметра, а сада на перфораторним режњевима који су тањи од милиметра. Крвни судови у микрохирургији су све тањи и данас имамо одличну микрохирургију, која ради анастомозе на крвном суду величине 0,6 милиметра – истиче др Остојић и каже да је операција коју су недавно извели само корак ка увођењу нових начина реконструкције.

Објашњавајући предности тих микрохируршких операција др Остојић наглашава да пацијент после њих не треба да пије лекове против одбацивања јер је то његово ткиво. Осим тога, када се режањ пресади, он сроста у околно ткиво и након три недеље уз стварање нових крвних судова. После шест месеци долази и до метаплазије – кожа која је пресађена под утицајем локалне средине поприма карактеристике околног ткива. Код поменутог пацијента то више неће бити кожа са ноге, него слuzница у усној дупљи.

Мајор др Остојић напомиње да је код тих режњева компликована циркулација, јер су много тањи крвни судови и они се лакше затварају, па је тромбоза претећа опасност. Али и ту су померене границе – праћењем коагулационих процеса у организму сада је могуће смањити способност организма да формира тромбове и да се делују терапијски. Захваљујући томе и операције су успешније. ■

Мира ШВЕДИЋ